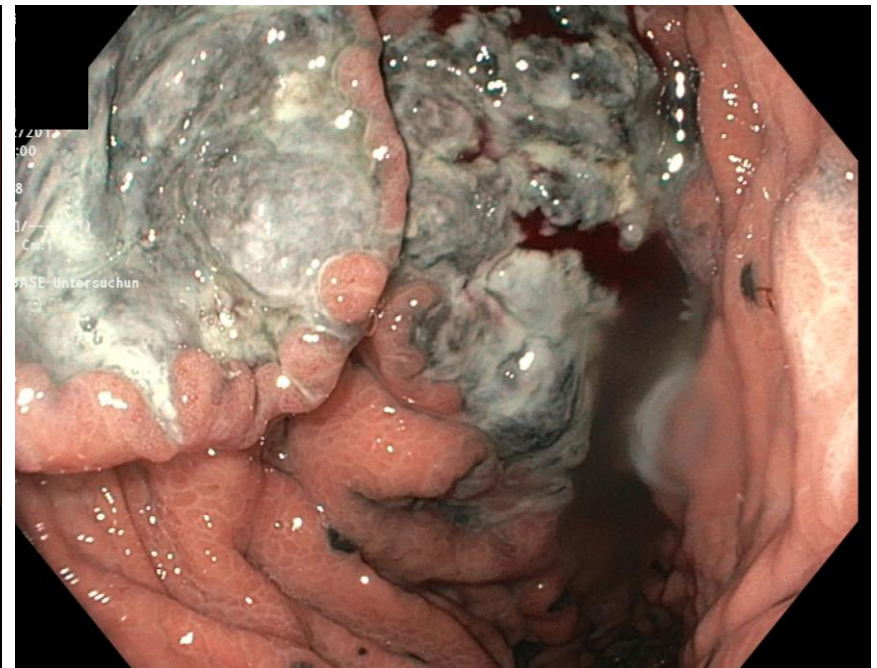
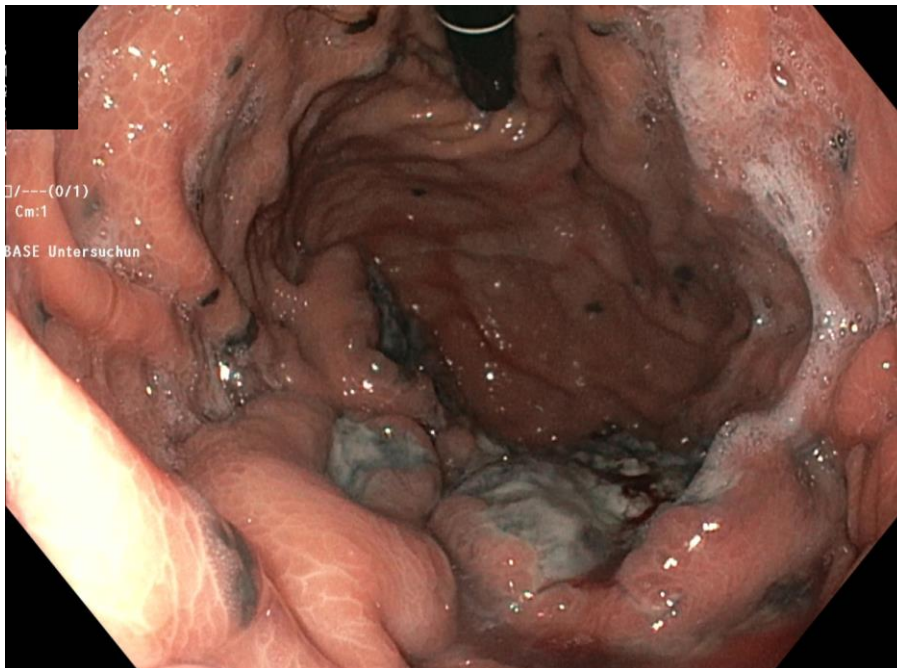


Bei der 53-jährigen Patientin wurde in einem CT eine Weichteilverdickung im Bereich der Gallenblase und des Magens beschrieben. In der ÖGD zeigte sich folgendes Bild.

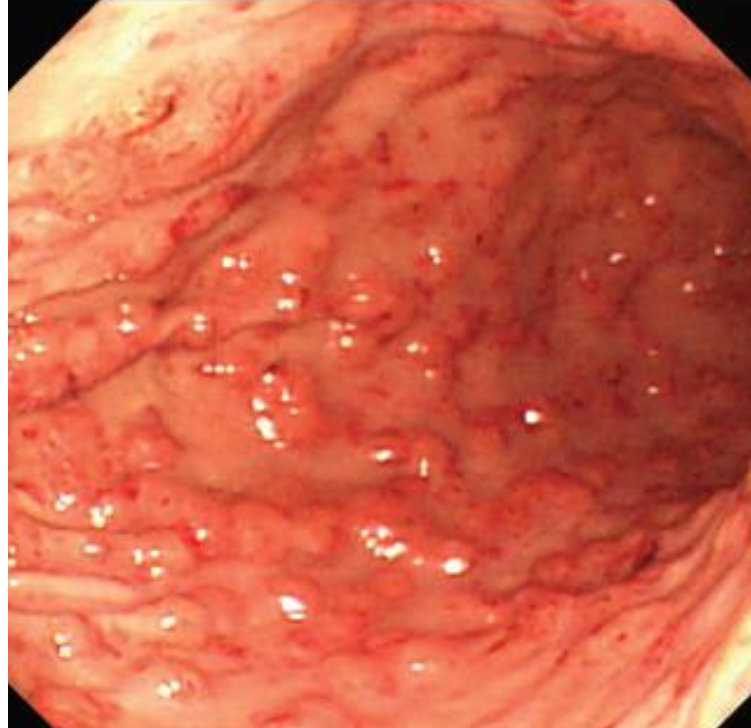


Woran denkt Ihr?



Bei der Patientin wurde ein Jahr zuvor ein noduläres malignes Melanom der Ferse im Stadium IIIB (pT4b pN1a (Sentinel-LK inguinal rechts)) entfernt. Eine Lymphknotendissektion wurde damals von der Patientin abgelehnt. Ein Jahr später stellte sich eine Magenwandverdickung im Verlaufs-CT dar. Das Bild der ÖGD entspricht metastatischen Absiedlungen des Melanoms in der Magenwand. Bei der Patientin erfolgte eine Radiotherapie der Magenmetastasen und bei zwischenzeitlich aufgetretenen Hirnmetastasen eine Therapie mit Nivolumab mit Ausbildung einer autoimmunen Hepatitis, Colitis und Pankreatitis. Bei diffuser Metastasierung verstarb die Patientin 2 Jahre später.

Das primäre gastrointestinale Melanom macht ca. 1.4% der Melanome aus und betrifft vor allem das Anorektum und den Ösophagus. Melanozyten finden sich in der Mukosa des oberen GI-Traktes bei 8% der Bevölkerung. Häufiger ist eine metastatische Absiedlung eines kutanen Melanoms in den GI-Trakt. Bei Autopsien von Patienten mit Melanom fand sich in 27-60% der Fälle eine gastrointestinale Absiedlung. Bei jedem GI-Melanom muss eine sorgfältige Primärsuche erfolgen. Manchmal ist der kutane Primarius bereits spontan zerfallen. Amelanotische Melanome und submuköse Absiedlungen können die Blickdiagnose erschweren. GI-Manifestationen eines Melanoms äußern sich zumeist als chronische Blutung.



Subepitheliale Magenwandmetastasen eines Melanoms